

Charakteristické rysy v obličeji dítěte postiženého FASDs zaměřené na fetální alkoholový syndrom

Trojúhelníkový tvar hlavy

**Mikrocefalus
(malý obvod hlavy)**

**Kožní řasa zakrývá
vnitřní roh oka**

Nízký nosní můstek

Úzké oční štěrby

Krátký nos

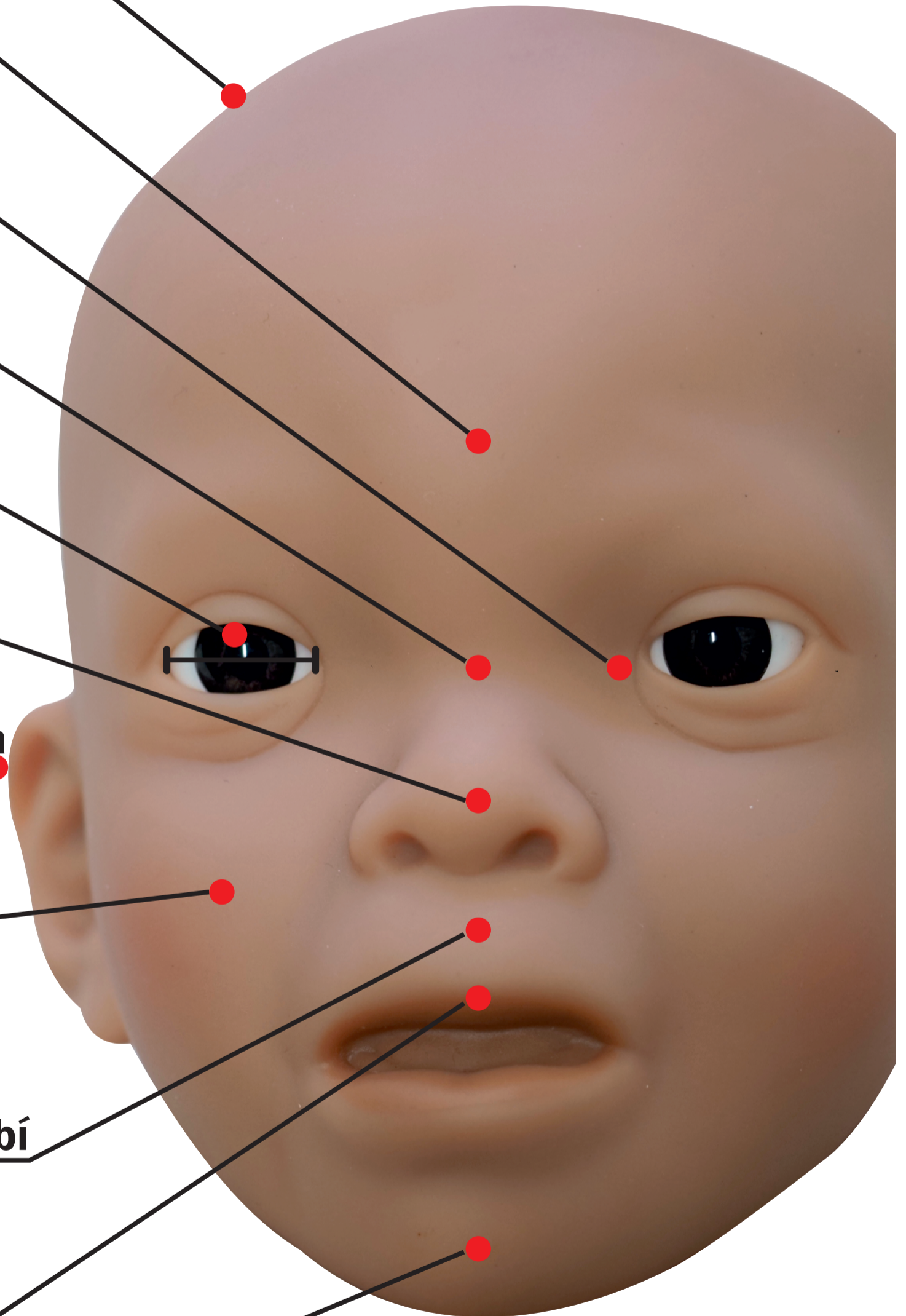
Menší odchylky ucha

Ploché tváře

**Rýha mezi nosem
a horním rtem je
nezřetelná nebo chybí**

Úzký horní ret

Malá brada



Charakteristické rysy v obličeji dítěte postiženého FASDs zaměřené na fetální alkoholový syndrom

Trojúhelníkový tvar hlavy

**Mikrocefalus
(malý obvod hlavy)**

**Kožní řasa zakrývá
vnitřní roh oka**

Nízký nosní můstek

Úzké oční štěrby

Krátký nos

Menší odchylky ucha

Ploché tváře

**Rýha mezi nosem
a horním rtem je
nezřetelná nebo chybí**

Úzký horní ret

Malá brada

